知っておきたい子どもの野球肘

野球に携わっている人なら一度は耳にする『野球肘』という言葉。皆さんは野球肘のことをどれだけ知っていますか？今回は東京厚生年金病院整形外科部長の柏口新二先生と、野球コンディショニングコーチの能勢康史さんに野球肘について、詳しく解説していただきました。

柏口新二　東京厚生年金病院整形外科部長
徳島での野球肘検診に約30年関わり続け、野球肘と真摯に向き合う。

能勢康史　野球コンディショニングコーチ、(有)プロサーブ代表

1 野球肘にはタイプがある

①成長期の野球肘は成長軟骨が傷害される
②急性か慢性かにより対応が異なる

野球によって生じる肘のケガ（急性）や故障（慢性）の総称が「野球肘」です。腹痛にも癌や食あたりなど様々な病気があるように、野球肘にもいろいろなケガや故障があります。肘は一番弱いところから壊れますが、壊れる組織は子どもと大人で異なります。成長期の場合は骨軟骨が弱いため、ここが壊れます。野球肘は年齢、部位（内側・外側など）、組織（骨軟骨と靭帯・腱など）の3つの観点から見る必要があります。この中でまずは「骨年齢による区分け」が重要です。骨端線閉鎖の時期は個体差があるため、年齢ではなく、厳密には骨年齢（骨端線の閉鎖の有無）によって分ける必要があります。11歳頃は最も成長が著しく、成長の早い子と遅い子の開きが4年くらいあります。同じ年齢でも骨年齢は異なるという前提に立ち、治療方針や練習内容を決める必要があります。

成長期の野球肘もケガ（急性）と故障（慢性）があり、両者は治療方法が異なります。急性はこの1球で痛めたという受傷機転（ケガのきっかけ）が明確で、100人に1～2人くらいですが、程度によってはギプス固定や手術（中学生以上が適用）が必要となります。急性は受傷から2週間以上経過してしまうと手術をしても元の位置に戻せなくなるため、急な痛みの場合は早く専門医を受診する必要があります。徐々に痛みが強くなった慢性の骨軟骨障害はギプスや装具などの固定は不要で、野球を続けながらでも治ります。このようにケガと故障では治療が異なることを理解しておく必要があります。

2 的確な診断と治療のポイント

①どこが、どのような時に痛むかよく聴く
②レントゲンは適切な撮り方をし、痛みの部位を丁寧に触る

成長期の野球肘では骨軟骨が傷害されることが多いため、専門医を受診し検査を受けることをオススメします。はじめに痛みの期間、投球のどのような動きで痛むかなど必要な情報を注意深くよく聴きます。野球肘の診断にはレントゲンの撮り方が重要で45°屈曲位正面像（図1）が必須です。レントゲンは痛みのある投球側だけではなく非投球側も撮影し両側を比較する必要があります。また、レントゲンの異常所見と圧痛部位（押して痛い所）が一致しているかを確認する必要がありますが、どこが痛いかを丁寧に触る必要があります。治療の原則は保存治療で、早期に適切な治療を行うことができれば手術をしなくても治ります。

3 成長期の野球肘は部位により対応が異なる

①肘の内側は症状優先で痛みと付き合いながら
②肘の外側は画像優先で痛みがなくても慎重に

傷害の部位ですが、外来の診察では肘の痛みを訴える成長期の野球選手の約20％に骨軟骨障害がみられ、内側が17％とほとんどです。内側上顆障害（内側の骨）は手術をせずに骨の修復を待つのが基本で、治癒まで長期間必要なために「障害と付き合いながら野球をする」という考えです。痛みがある時は投球を休め、痛みがなくなったら投げるというように、休止と投球を繰り返しながら野球を続けていきます。投球休止期間は症状によって異なり、2週間から2カ月くらいまで幅があります。基本的には運動時痛（動かしての痛み）がなくなってから投球を開始させますが、我慢をして投げた期間が長ければ長いだけ投球休止の期間は長くなります。運動時痛や関節可動域制限が改善した段階で投球を許可しています。ただし翌日から即復帰ではなく数週間から1カ月くらいかけて段階的に復帰します。

これに対して外側の離断性骨軟骨炎（関節ネズミ）は痛みや可動域制限が消失してもレントゲン像で修復するまで投球を休み絶対に無理をしないことです（図2）。離断性骨軟骨炎の発生頻度は1～2％と数は少ないのですが、野球の継続を考えると外側の方が対応を慎重にすべきです。離断性骨軟骨炎の治療ですが、骨端線が閉じていない限り3カ月は手術をせずに骨の自然修復を待つのが基本です。早期発見・早期治療が治療のポイントになります。外側の痛みが出てから病院に行ったのでは手遅れのことが多く、手術をしても完全に治ることはありません。

成長期の野球肘を早期発見・早期治療をするためにも、特に子どもたちには、半年に1回の頻度で信頼のできる適切な医療機関で検診を受けるようにしてください。

図1：撮影法による病像の比較

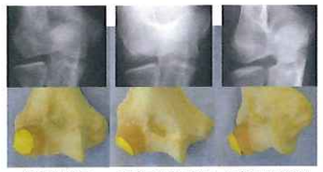

伸展位正面　45°屈曲位正面　30°外旋斜位

同じ肘でもレントゲンの撮影方法で画像が変わってきます。最も病態を反映する撮り方で撮影するのがよいでしょう。

図2：離断性骨軟骨炎と遊離体

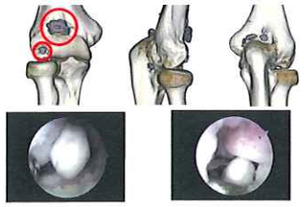

離断性骨軟骨炎では病状が進むと関節内に遊離体（関節ネズミ）ができます。図では灰色の塊が遊離体で、写真では白い塊が遊離体です。

野球肘検診

成長期の野球肘で手術が必要なケースは殆どが外側の離断性骨軟骨炎です。離断性骨軟骨炎を早期に発見し手術をせずに野球に復帰するためには、野球現場での野球肘検診が必要です。野球肘検診は1981年から岩瀬毅信先生を中心に徳島で行われ、現在は日本各地で行われるようになっています。野球肘検診は以下のホームページをご覧下さい。

野球共育塾
http://www.baseball-seminar.com/

kudou_r.indd 122-123　12/04/27 13:51